Ueber luetische Nekrose am Alveolarfortsatz der Kiefer.

(Mit 4 Tafeln.)

Inaugural-Dissertation

zur

Erlangung der Doktorwürde

in der

gesamten Medizin

verfasst und einer

Hohen medizinischen Fakultät

der

Kgl. Bayer. Ludwig-Maximilians-Universität zu München

vorgelegt von

Hans Ahrens,

approb. Arzt aus Schwerin in Mecklenburg.

München, 1906.

Kgl. Hof- und Universitäts-Buchdruckerei von Dr. C. Wolf & Sohn.

27046

Ueber luetische Nekrose am Alveolarfortsatz der Kiefer.

(Mit 4 Tafeln.)

Inaugural-Dissertation

zur

Erlangung der Doktorwürde

in der

gesamten Medizin

verfasst und einer

Hohen medizinischen Fakultät

der

Kgl. Bayer. Ludwig-Maximilians-Universität zu München

vorgelegt von

Hans Ahrens,

approb. Arzt aus Schwerin in Mecklenburg.

ACAD. LUDOVIC. BIBL.

München, 1906.

Kgl. Hof- und Universitäts-Buchdruckerei von Dr. C. Wolf & Sohn.

Gedruckt mit Genehmigung der medizin. Fakultät der Universität München.

Referent: Herr Geh. Rat Prof. Dr. Ritter von Angerer.

Meinen lieben Eltern

in Dankbarkeit

Der Verfasser.

Die Nekrose ist eine relativ häufig vorkommende Erkrankungsform der Kiefer. Übereinstimmend geben alle Autoren an, dass der Unterkiefer von der Nekrose öfter befallen sei als der Oberkiefer, doch schwanken die Angaben über das prozentuale Verhältnis bedeutend. Im grossen ganzen scheint jedoch die Prädisposition des Unterkiefers nicht so überwiegend zu sein. Heath erklärt diese Erscheinung durch die verschiedene Menge an Spongiosa in beiden Knochen. Eine andere Erklärung findet sich im Dictionnaire de Médecine et de Chirurgie pratique: „Cela tient sans doute à l'épaisseur ou à sa vascularisation." Hiernach wäre also neben der verschiedenen Dichtigkeit der beiden Knochen die bessere Blutversorgung des Oberkiefers gegenüber dem Unterkiefer das ausschlaggebende Moment. Dieselbe Ansicht vertritt auch Marshall in seinen „Chirurgische Krankheiten des Gesichtes, der Mundhöhle und der Kiefer", Berlin 1899. Er schreibt: „Es hat dies ohne Zweifel seinen Grund darin, dass die grosse Vaskularität seiner Gewebe (des Oberkiefers) und die freie Anastomose seiner Gefässe den Heilungsprozess günstig beeinflussen. Im Verhältnis zum Unterkiefer nimmt er auch eine geschütztere Lage ein, so dass er Unfällen weniger leicht ausgesetzt ist. Die Oberkiefer sind durch zahlreiche Zweige der inneren Kieferarterien versorgt, die vielfach miteinander und mit denen der anderen Seite anastomosieren, während der Unterkiefer nur auf einer Seite mit einer kleinen Arterie versehen ist und deshalb eine so beträchtliche Anastomose nicht stattfindet. Nach Stanley:

Diseases of the bones nimmt der Unterkiefer in der Reihe derjenigen Knochen, bei denen Nekrose häufiger vorkommt, den fünften Platz ein, der Oberkiefer den zwölften. Nehmen wir diese Statistik als richtig an, so wird der Unterkiefer zweieinhalbmal so häufig als der Oberkiefer von der Nekrose befallen.

Die Ursachen für die Kiefernekrosen sind sehr mannigfacher Art: die häufigste von ihnen ist sicher die Caries der Zähne. Eine tiefer gehende Caries greift auf die Pulpa über. Durch den Wurzelkanal werden die Eitererreger fortgeleitet und es entsteht eine Osteomyelitis. Der Eiter bricht dann durch den Knochen durch und wir haben eine fluktuierende Geschwulst, die Parulis vulgo Zahngeschwür. In selteneren Fällen breitet sich die Entzündung vom Periodontium auf das Periost aus und führt im weiteren Verlauf ebenfalls zur Nekrose des Knochens. Der Prozess verläuft also umgekehrt wie der vorige von aussen nach innen. In zweiter Linie kommen chemische Einflüsse in Frage, namentlich Arsen und Phosphor. Diese Erkrankungen betreffen hauptsächlich Arbeiter, die in Fabriken zu tun haben, in denen Arsen und Phosphor angewandt wird. Auch kommen vereinzelte Fälle von Arsennekrose vor, in denen eine in einen cariösen Zahn gemachte Einlage mit Arsen die Ursache war. Entweder war der Abschluss der Einlage ein mangelhafter, so dass freies Arsen auf das Zahnfleisch oder zwischen dieses und den Zahn kommen konnte, oder es handelte sich um Zähne jugendlicher Individuen mit weiter apicaler Öffnung, bei denen das Arsen durch das grosse Foramen apicale hindurchdringen konnte. In beiden Fällen sind Nekrosen der Alveolen die Folge. Auch Quecksilber bringt Kiefernekrosen hervor, doch ist es zweifelhaft, ob die Nekrose direkt unter der Einwirkung des Quecksilbers auftritt oder erst erfolgt im Anschluss an eine durch Quecksilber hervorgerufene

Stomatitis. Häufig sind ferner Kiefernekrosen, die auf traumatischer Basis vorkommen, so namentlich nach Zahnextraktionen, sei es nun, dass der Knochen selber frakturiert wurde, oder dass die durch die Extraktion gesetzte Wunde nachträglich infiziert wurde. Ferner bei Verletzungen, die den Kiefer direkt treffen, Stoss, Schlag, Schuss etc. Andere allerdings seltener Nekrose der Kiefer nach sich ziehende Erkrankungen sind die Infektionskrankheiten Scharlach, Diphtherie, Masern, Cholera, Typhus und Pocken. Herr Professor Berten beobachtete einen Fall, wo direkt im Anschluss an Diphtherie eine Nekrose der Kiefer auftrat und zwar beiderseits oben und unten die Partie der beiden Milchmolaren befallen wurde, so dass die erkrankten Zähne zugleich mit den Keimen der darunter angelegten Prämolaren und den Alveolen abgestossen wurden. Nach einigen Autoren handelt es sich hier um lokale Ernährungsstörungen, nach anderen müsste man direkte Infektion als Ursache annehmen. Auch bei Rotz und Tuberkulose kommen Kiefernekrosen vor. Endlich können alle entzündlichen Prozesse der Mundhöhle, die sich auf das Periost fortsetzen, zur Kiefernekrose führen, so merkurielle Stomatitis und in allerdings sehr seltenen Fällen auch die Noma.

Eine für den praktischen Arzt wegen ihrer relativen Häufigkeit wichtige Form der Nekrose der Kiefer ist diejenige, die wir als Folgeerscheinung der Lues kennen. Häufig insofern, als sich ca. 39% aller Tertiärerscheinungen der Lues in der Mundhöhle lokalisieren. Die Kiefernekrose auf luetischer Basis tritt im tertiären Stadium auf und findet sich mit Vorliebe am harten Gaumen. Dort bildet sich zunächst ein kleines, ziemlich stark prominierendes Knötchen, aus Rund- und Riesenzellen bestehend: das Gumma. Die Konsistenz ist anfangs derb bis hart und wird allmählich elastisch. Nach einiger Zeit tritt ein eitriger Zerfall der

Geschwulst ein und es entsteht das typische syphilitische Geschwür mit seinen aufgeworfenen Rändern und seinem speckigen Grund. Der Knochen wird einfach usuriert, in anderen Fällen werden auch Sequester gebildet und abgestossen. Alle Autoren geben übereinstimmend den harten Gaumen als Prädilektionsstelle der luetischen Nekrose an. So finden wir im Dictionnaire encyclopédique des Sciences medicales die Angabe: «Les lésions syphilitiques occupent ordinairement la voûte palatine, l'apophyse montante, quelquefois l'arcade alvéolaire, rarement le corps du maxillaire supérieur, presque jamais le maxillaire inférieur.» Im Compendium de Chirurgie von Deuonvilliers und Gosselin heisst es ferner: „Es ist bemerkenswert, dass die Nekrose des Unterkiefers fast niemals durch Syphilis hervorgebracht wird; unter den zahlreichen Fällen von tertiärer Syphilis, die wir beobachtet haben, findet sich kein einziger, bei dem der Unterkiefer der Sitz eines Gummas, einer Eiterung oder einer Nekrose war.“ — Einige Autoren scheinen noch weiter gegangen zu sein und das Vorkommen einer Eiterung oder einer Nekrose am Alveolarfortsatz speziell des Unterkiefers als ein differentialdiagnostisch wichtiges Zeichen betrachtet zu haben, um Lues auszuschliessen. Schreibt doch Chabaud in seiner Thèse de Paris 1881: «Cette notion, que l'on trouve réproduite partout, paraît même devoir être considérée comme un moyen commode de diagnostic. Une lésion du maxillaire inférieur ne peut être syphilitique. Il est donc inutile de penser à syphilis, lorsque l'on se trouve en présence d'une affection du maxillaire inférieur périostite, ostéite, necrose, carie etc.» — Als Erklärung für diese doch immerhin eigentümliche Erscheinung geben sie die schon oben angeführten Gründe der verschiedenen Dichtigkeit der beiden in Betracht kommenden Knochen an und ihre ungleiche Gefässverengung an. Stanley erklärt dies in seiner "A treatise on diseases of

the bones" auf folgende Weise: Er schreibt: "Syphilis produces its effects mostly upon the compact osseous textures and in portions of bones, which have thin soft coverings . . ." Heath zitiert in seinen Injuries and diseases of the Jaws London 1868 diese Stelle und fügt hinzu: . . ."and it is in the compact tissue of the palatine plate of the superior maxilla, which is thinly covered by mucous membrane, that we find the ravages of syphilis most frequent. Occasionally the disease leads to necrosis of portions of the compact tissue of the lower jaw, but rarely attacks the body of the upper jaw. . . ." — Die Schleimhaut der medianen Partien des harten Gaumens ist nur sehr dünn. Das Periost liegt der Gaumenplatte sehr dicht an. Dadurch erklärt sich das schnelle Übergreifen des Prozesses auf Periost und Knochen. Anderer Ansicht ist Duplay in seiner Abhandlung über „die syphilitische Perforation des Gaumensegels". Union med. April 1892. Darnach beginne der Prozess meistens in der Nasenhöhle und verbreite sich erst von hier aus auf den Körper des Oberkieferbeins durch Vermittlung der Knochenkanälchen.

Wie schon Heath das wenn auch seltene Auftreten der Nekrose auf luetischer Basis am Alveolarfortsatz der Kiefer zugibt, so finden wir auch in den meisten Handbüchern der Chirurgie ähnliche Angaben. So schreibt Sentleben in seinen „Bemerkungen über Periostitis und Nekrose am Unterkiefer", Virchow Archiv XVIII., er habe einige Fälle dieser Art in seiner Praxis beobachtet. Ähnlich äussern sich Miculicz, König und andere. Aber alle lassen eine genauere Veröffentlichung derartiger Fälle vermissen. Bei genauerer Durchsicht der einschlägigen Litteratur stösst man nun auf vereinzelte Veröffentlichungen von seiten der Ärzte oder Zahnärzte, die von Nekrose der Kiefer auf luetischer Grundlage berichten. In fast jedem dieser Berichte wird die grosse

Seltenheit dieser Erkrankungsform betont. Ja, einige behaupten sogar, die einzigen zu sein, die einen derartigen Fall veröffentlicht haben. Bei dem völligen Mangel einer geeigneten Litteraturangabe und dem grossen Interesse, das diese Erkrankung bietet, halte ich es für angezeigt, alle diese Krankengeschichten im folgenden kurz zusammenzustellen und auf ihren Wert hin zu untersuchen. Es sind darunter einige Fälle, die den betreffenden Autoren selber in Ätiologie u. s. w. unklar waren, andere sind sehr kurz erwähnt und die Symptome sehr lückenhaft angegeben. Eine ganze Angabe aber gibt ein gutes typisches Bild dieser interessanten Erkrankung.

Wir finden zuerst bei Heath die Angabe, ähnliche Fälle in seiner Praxis gesehen zu haben. „Der eine betraf einen Mediziner, dem er einen Teil des nekrotischen Alveolarrandes extrahierte, der andere einen Soldaten von 23 Jahren, bei dem sich auch eine Nekrose des Alveolarrandes von den seitlichen Schneidezähnen bis zum ersten Molar vorfand. Er konstatiert in dieser lakonischen Kürze nur das Vorkommen einer derartigen Affektion; über die näheren Einzelheiten erfahren wir nichts.

Ähnlich verhält sich in seiner Veröffentlichung Marshall. Er beschreibt in seinen „Chirurgische Krankheiten des Gesichtes, der Mundhöhle und der Kiefer", Berlin 1899, p. 306, zwei ähnliche Fälle. Im ersten handelte es sich um einen 40jährigen Patienten, der vor 25 Jahren Lues acquiriert hatte. Er hat vor 16 Jahren geheiratet und jetzt drei gesunde Kinder. Vor drei Monaten bekam er eine Nekrose des Oberkiefers. Es wurde ein Knochensequester entfernt, der den Alveolarfortsatz vom seitlichen Schneidezahn bis zur Tuberositas mit Einschluss des ganzen Antrumbodens umfasste. — Der zweite Fall betraf einen 30jährigen Rechtsanwalt, der sich sieben Jahre vorher Lues zugezogen hatte.

Demselben wurde ein Knochensequester entfernt, welches die mediane Hälfte der Alveolen der zentralen Schneidezähne und den Boden der Fossa nasalis im Betrage von vielleicht $1^1/_4$ cm umfasste.

Ebenso kurz erwähnen Lang und Neumann zwei Fälle, die sie der Berliner dermatologischen Gesellschaft vorstellten und im Archiv für Dermatologie und Syphilis 1899 veröffentlichten. Im Falle von Neumann war die Patientin ein 26jähriges Mädchen. Sie hatte ein Gumma an der Oberlippe und am Alveolarfortsatz des Oberkiefers. Sie machte 1895 eine Schmierkur durch. Das Zahnfleisch des Oberkiefers ist verdickt, geschwollen und belegt. An Stelle des I^1 befindet sich ein spaltförmiges tiefes Geschwür, durch das man auf rauhen Knochen kommt. Dies Geschwür erstreckt sich oberflächlich links bis zum Caninus, rechts bis zum zweiten Molaren. Die Zähne im Bereich der Affektion sind gelockert. Lang stellt eine ebenfalls 26jährige Patientin vor, die vor einigen Monaten die Abteilung nach Abheilung eines papulösen Syphilids verliess. Jetzt zeigt die Kranke ausser Papeln am Genital und am Mundwinkel links ein „epulisähnliches Infiltrat“ am Alveolarfortsatz des linken Oberkiefers, bis auf den harten Gaumen sich ausdehnend. In dem Infiltrat stecken einige Wurzelstümpfe.

Anschliessen möchte ich hier einen Fall, den Dr. Ritter in der Zahnärztlichen Rundschau 1899 veröffentlicht. Es handelt sich hier um eine luetische Patientin, die ein Jahr vorher eine Schmierkur durchgemacht hatte. Sie bekam Zahnschmerzen. Der betreffende Zahn war nur wenig cariös. Bei der vorgenommenen Extraktion erwies sich die Wurzel als vollkommen gesund. Trotzdem entleerte sich aus der Alveole Eiter. Die Patientin bekam Jodkali. Nach Ablauf von sieben Tagen Heilung. — Alle diese eben angeführten Fälle haben für uns doch wohl nur den Wert der Statistik,

zum Teil lassen sie noch Zweifel darüber zu, ob es sich bei dieser Affektion wirklich um Lues gehandelt hat.

Ebenso verhält es sich mit der Veröffentlichung von Downes in The Lancet 1881 aus dem Kashmirhospital in Indien. Er beschreibt da sechs Fälle von luetischer Nekrose des Unterkiefers, geht aber auf die Ätiologie und die näheren Angaben über die Krankheitserscheinungen nicht im geringsten ein. Ihm scheint am meisten an der Konstatierung zu liegen, dass diese Operationen ausserordentlich schwer waren und trotzdem glücklich verlaufen sind. Schon Chabaud hat denselben Eindruck gehabt; schreibt er doch kurz: "des curieux cas de Downes".

Eine Anzahl anderer Autoren hat sich jedoch mit dieser Erkrankungsform näher beschäftigt und ihre Beobachtungen in genauerer Weise veröffentlicht. So nenne ich zuerst Nessel, der in der Österreich-ungarischen Vierteljahrsschrift für Zahnheilkunde Jahrgang IV Heft I einige Fälle aus seiner Praxis beschreibt: Der erste Fall ist dem Verfasser seiner Ätiologie nach selber nicht klar. Er lässt die Frage offen, ob es sich hier um eine luetische Affektion des Kiefers gehandelt hat. Bei der ungenauen Anamnese, ferner bei dem Fehlen einer antiluetischen Behandlung, aus deren Folgen man die Diagnose hätte stützen können — der Patient entzog sich der weiteren Beobachtung —, dürfte diese Frage nie mit Sicherheit zu entscheiden sein. Der zweite Fall betrifft einen 55jährigen Kellner, der an einer Anschwellung des Unterkiefers in der Gegend der Schneidezähne erkrankte. Die Zähne wurden beweglich und endlich $^{1}I^{12}$ extrahiert, ohne dass der Abszess zur Heilung gelangt wäre. Vielmehr nahm die Eiterabsonderung beträchtlich zu. Nach einem Vierteljahre zeigten sich in der Anschwellung einige schwärzliche Knochenstückchen, die beweglich waren. Die Schwellung reichte vom linken Caninus bis zum zweiten Prämolar rechts.

Der Patient hatte auffallend wenig Schmerzen. Der Caninus war sehr beweglich. Die Anamnese ergab, dass der Patient vor 34 Jahren ein Geschwür am Penis acquirierte und deshalb behandelt wurde, weitere Erscheinungen will er jedoch nicht gehabt haben. Nessel entfernte den Eckzahn und den hervorstehenden Sequester und leitete Jodkalibehandlung ein, worauf vollständige Heilung eintrat. Im dritten Fall war der Patient ein 39 Jahre alter Landmann. Die Erkrankung war noch kompliziert durch eine bedeutende Verschiebung des Unterkiefers gegen den Oberkiefer, hervorgerufen durch eine Narbenkontraktion und vielleicht durch Verkürzung der Gelenkkapsel infolge der Anschwellung in der Kiefergegend. Der Patient gibt an, zuerst an rheumatischen Schmerzen erkrankt zu sein; dann bildete sich analog dem vorigen Fall eine Anschwellung des Unterkiefers. Alle Zähne am linken Unterkiefer wurden beweglich und fielen nach und nach mit Ausnahme der beiden Incisivi aus. Sie sollen alle gesund gewesen sein. Die Schmerzen waren sehr gering. Es stiessen sich dann Knochenstückchen von schwärzlicher Farbe ab. Nach Stellung der Diagnose auf Lues wurde Patient mit Jodkali behandelt. Darauf gingen alle entzündlichen Erscheinungen zurück und es trat nach sechs Wochen völlige Heilung ein. Die falsche Kieferstellung blieb dieselbe. Im Bereich der Affektion war der ganze Alveolarfortsatz zu Verlust gegangen. Bemerkenswert ist noch, dass der Patient jede Infektion strikte ableugnete. Die beiden zuletzt angeführten Fälle hält Nessel mit Bestimmtheit für luetischen Ursprungs. Der prompte Erfolg der Jodkalibehandlung scheint ihm darin auch recht zu geben.

Einen anderen Fall veröffentlicht Heimann, russischer Oberstabsarzt, aus dem Lazarett in St. Petersburg in Behrends Syphilidologie Leipzig 1844 V. unter dem Titel: „Syphilitische Nekrose und Caries. Lostrennung des rechten

Unterkiefers.“ Es handelte sich hier kurz um folgendes: Am 20. X. 1841 kommt ein Soldat wegen eines Geschwürs am Penis ins Lazarett. Er wird wegen Verdacht auf Lues auch mit Calomel behandelt. Am 5. I. 1842 bekommt er Zahnschmerzen an einem Backenzahn. Dieser wird ihm in Abwesenheit des Arztes von einem Lazarettgehilfen gezogen. Dabei wird der Alveolarfortsatz frakturiert und ein Stück Alveole mit herausgezogen. Darauf tritt Kiefernekrose auf. Am 15. Januar „ist die ganze äussere Fläche des Unterkiefers von Weichteilen entblösst und vom vierten rechten Bachenzahn bis zum äusseren linken Schneidezahn gänzlich abgestorben und vom Periosteum entblösst. . . . Die Zähne sind locker, auch standen alle in diesem Raum gefassten Zähne gänzlich entblösst und waren durchaus lose“. . . . Dabei waren die Schmerzen sehr gering. Die Nekrose schreitet immer weiter fort. Am 18. Februar wurde der ganze rechte Unterkiefer von selber abgestossen und konnte ohne nennenswerte Schmerzen mit der Pinzette entfernt werden. Der Verfasser ist im Zweifel, ob die Nekrose durch das Quecksilber, das Patient bekommen hat, oder durch die Ektraktion oder endlich durch Syphilis hervorgerufen worden ist. Er scheint aber nach dem oben angeführten Titel, unter dem er diesen Fall veröffentlicht, doch mehr dem letzten zuzuneigen. Es hat nun meiner Ansicht nach die Annahme wenig Wahrscheinlichkeit für sich, dass hier die Lues die Nekrose bewirkt habe.“ Die Zeit vom 20. X. 41 bis zum 15. II. 42 ist doch zu kurz, um ein Tertiärstadium der Lues annehmen zu können. In anderen Stadien kommt nun eine Nekrose auf luetischer Basis nicht vor, sie gehört stets dem spättertiären Stadium an, oder aber es müsste eine hereditäre Lues vorhanden sein. Ich halte vielmehr die Nekrose für bedingt durch die missglückte Extraktion des Backenzahns. Im allgemeinen sind ja die Nekrosen im Anschluss an

Extraktionen bei weitem nicht von der Ausdehnung, wie im vorliegenden Fall. Aber wenn man bedenkt, dass es sich um einen Fall aus den 40er Jahren handelt, wo das Instrumentarium noch so unvollkommen war, dass der Zahn ferner in Abwesenheit des Arztes von einem russischen Lazarettgehilfen gezogen wurde, so wird man mit grosser Wahrscheinlichkeit eine starke Frakturierung des Kieferknochens annehmen können. Eine eingetretene Infektion führte dann zur Knochennekrose. Dass diese durch eine merkurielle Stomatitis begünstigt wurde, ist nicht ausgeschlossen.

Einen anderen Fall publiziert Günther (aus Salzburg) in der Österreichischen Zeitschrift für praktische Heilkunde, Wien 1860, Bd. VI. Die Patientin war eine Dienstmagd, die Schmerzen und Auftreibungen in Clavicula und Sternum hatte. Drei Wochen darauf bekam sie Schmerzen im ersten linken Backenzahn. Der Zahn wurde extrahiert; trotzdem liessen die Schmerzen nicht nach. Am Gaumen bilden sich erbsengrosse Protuberanzen. „Die Schwellung am Gaumenfortsatz bildet mit der des Zahnfleisches einen in die Mundhöhle herabhängenden, die Sprache behindernden Wulst, der sich vom letzten linken Backenzahn bis zum ersten linken Schneidezahn erstreckt. . . . Die Weichteile sind geschwollen und verdickt . . . zwischen den lockeren Zähnen haben sich Fisteln gebildet. Aus ihnen erfolgt reichlicher eitriger Ausfluss. Durch die Fistelöffnungen kommt man mit der Sonde auf eine Cavität mit rauhem losen Knochen.“ Alle Zähne links oben vom ^{1}I bis zum ^{2}M werden entfernt, das Zahnfleisch gespalten und mit der Kornzange ein unregelmässiger Sequester von $1^{1}/_{2}$“ Höhe und 1“ Dicke und ebensolcher Länge hervorgezogen. . . . Die Schmerzen liessen nach und auf Gebrauch von Jodkali gingen alle Erscheinungen zurück. Die schmerzhaften Auftreibungen am Sternum und Clavicula, verbunden mit dem guten Erfolg der Jod-

kalikur, lassen auch hier die Diagnose auf Lues als richtig erscheinen.

Anschliessen möchte ich hier eine Krankengeschichte, die Hube in den Verhandlungen der deutschen odontologischen Gesellschaft Berlin 1891 veröffentlicht: Der Patient ist 40 Jahre alt. Sein Vater ist an den Folgen der Lues gestorben. Er selbst hat sich vor 18 Jahren infiziert. Anfang Juli 1891 werden die Zähne am Oberkiefer locker und fallen in fünf Wochen alle aus. Beim Öffnen des Mundes sieht man den Oberkiefer zahnlos. Im ganzen Alveolarfortsatz findet sich eine $^1/_2$—1 cm breite Vertiefung, die gegen das Niveau des Gaumens um 5—10 mm zurückstand und ringsum mit der Umschlagfalte des Zahnfleisches nach der Lippen- bezw. Wangenschleimhaut in eine Höhe zu liegen kam. In dieser Vertiefung befand sich links eine 3 cm lange bis zu 1 cm breite, von scharfen Rändern umgebene, mit zähem, graugrünem, schleimig-eitrigem Belag bedeckte Geschwürsfläche, rechts eine fast ebenso grosse unregelmässige Geschwürsfläche von gleicher Beschaffenheit. Mit der Nase und der Highmorshöhle besteht keine Kommunikation. Der harte Gaumen ist völlig intakt und mit normaler Schleimhaut bedeckt. Ebenso weicher Gaumen und Uvula. Nach Gebrauch von Jodkali erfolgt langsame Heilung. Der Verfasser stützt seine Diagnose auf Lues auf die Grösse des Defektes, ferner auf die Anamnese und auf die Wirkung des Jodkali.

Ein Fall, der dem von Günther ziemlich ähnlich ist, wird von Treitel im Archiv für Laryngologie 1903 Bd. 14 beschrieben. Zu ihm kam ein Patient mit einer Eiterung am Oberkiefer. Er hatte niemals Zahnschmerzen. Plötzlich schwillt die Kiefergegend unter Fieber an und aus der Schwellung entleert sich Eiter. Aus dieser Zeit stammt angeblich die noch bestehende Fistel zwischen C und P^1; mit der Sonde kommt man $2^1/_2$ cm tief in den Kiefer. An-

scheinend besteht keine Kommunikation mit der Highmorshöhle. Schleimhaut ist überall normal, blass und nicht geschwollen, $J^{12}CP^{12}$ sehr beweglich. Infektion negiert. — Operation: Unter lokaler Anästhesie wird die Schleimhaut gespalten und zurückgeschlagen. Der grau verfärbte Knochen wird in der Ausdehnung einiger Quadratzentimeter sichtbar. Die vordere Wand kann mit der Pinzette leicht abgehoben werden. $\overline{VC}$ liegt vollkommen entblösst. Die Zwischenwand zu P^1 fehlt, beide scheinen in einer Höhle zu liegen. Beide Zähne müssen extrahiert werden. Beim zweiten Verbandwechsel wird auch das Kieferstück mit I^2 beweglich und muss entfernt werden. Es bildet sich so eine Höhle, die ca. 3 cm hoch ist, nach oben mit der Nase, nach innen mit der Highmorshöhle kommuniziert. Es stellt sich darauf spezifische Iritis ein. Eine Schmierkur wird eingeleitet. Die entzündlichen Erscheinungen verschwinden. Die Höhle wird nur wenig kleiner, dagegen wird P^2 wieder fest.

Zwei typische Fälle veröffentlicht Aguilhon de Sarran in der France medicale. Diese stand mir nun nicht zu Gebote, ich zitiere vielmehr die Annales des Dermatologie et de Syphiligraphie T. II, p. 111, wo diese beiden Fälle kritisiert werden unter Note sur deux cas de syphilis des alvéoles dentaires par M. Aguilhon de Sarran (France medicale). „Beim ersten Patienten entstand vor sechs Wochen eine leichte Schwellung am Zahnfleisch, dann wurde der Incisivus leicht wackelig und fiel schliesslich ganz aus. Die anderen Zähne sind ebenfalls gelockert. An der Stelle des verlorenen Zahnes bietet das Zahnfleisch eine weite Öffnung, deren rote Ränder scharf abgeschnitten sind. Die Alveole ist angefüllt mit einer weisslichen Masse, deren Anblick an den der falschen Membran erinnert. Die Sonde stösst auf eine grosse nekrotische, bewegliche Knochenfläche. Das Ganze schwimmt in einer serös-eitrigen Flüssigkeit. Der Kranke hat wenig

Schmerzen. Mit einer Pinzette zieht man ohne Mühe die ganze alveolare Seitenwand heraus. Rechts ist der Caninus etwas entblösst, links der zentrale Incisivus ein wenig wackelig. Seine Wurzel liegt frei zu $^3/_4$ seiner Höhe und $^1/_2$ seiner Breite. Patient hatte vor 11 Jahren Syphilis und war dann mit «injections hypodermiques d'une solution mercurielle» behandelt worden. Seitdem sind keine neuen Erscheinungen aufgetreten. Der Kranke wurde dann von M. de Sarran einer Behandlung unterworfen par l'iodure de potassium 3 grammes par jour. Es trat sofort Besserung ein und nach 14 Tagen war die Vernarbung komplett.“ — Der zweite Patient kam in Behandlung, weil die Zähne der rechten Seite oben sich lockerten. Zwischen dem ersten und zweiten Molaren sieht man eine tiefe Höhlung ausgekleidet mit einer weisslichen Masse. Beide Zähne sind sehr beweglich. Ihre Wurzeln sind in der ganzen Partie entblösst, die die Ulceration umgibt. Das andere Zahnfleisch ist ganz gesund. Nirgends Zeichen einer ausgedehnten Gingivitis. Dieser Patient hatte ebenso wie der andere vor 11 Jahren Lues gehabt. Auch er war von demselben Arzt mit demselben Mittel behandelt worden. Nach Gebrauch von l'iodure de potassium war die Krankheit in kurzer Zeit geheilt. Es dürfte sich in beiden Fällen sicher um luetische Nekrose gehandelt haben. Auffallend ist, dass sich bei beiden Patienten genau nach Ablauf von 11 Jahren die Tertiärerscheinung einstellte.

Nicht so in der Diagnose einwandsfrei ist ein Fall, den Chabaud 1885 veröffentlicht in seiner Contribution à l'étude de la syphilis du maxillaire inférieur. Thèse de Paris 1885. Hier handelt es sich um einen 40jährigen Patienten, bei dem über eine Infektion nichts zu eruieren ist. Er gibt nur zu, vor 17 Jahren eine Blennorhagie gehabt zu haben. Patient war stets gesund bis auf eine Bronchitis vor einem

halben Jahre. Diese hat ihn ziemlich mitgenommen. Bei der Untersuchung findet man jedoch weder auskultatorisch noch perkussorisch, noch mikroskopisch Anhaltspunkte für eine Tuberkulose. Vor sechs Monaten bekam Patient Schmerzen am linken Unterkiefer. Patient schob diese auf einen Zahn und liess ihn ausziehen. Trotzdem hielten die Schmerzen an. Als man den Knochen berührte, empfand er einen sehr heftigen Schmerz. Ein Alveolarabszess bestand nicht. Bald entstand hinter dem letzten Molaren links unten ein Tumor von geringer Schmerzhaftigkeit, der allmählich an Grösse zunahm. Man sieht beim Öffnen des Mundes links unten hinter dem letzten Molaren sich erstreckend bis zur Vorderfläche des ersten Gaumenbogens eine unregelmässige Ulceration. Die Zahnfleischfalte im Bereich des Geschwürs ist verstrichen und verliert sich auf der Innenseite der Wange. Das Geschwür ist unregelmässig und zeigt an einigen Stellen veritable Cavernen, où se logerait une grosse noisette. Am Grund findet sich stellenweise gelber Detritus. In der unteren Partie liegt der Unterkiefer frei, er ist vom Periost entblösst und unterscheidet sich durch seine weisse Farbe von seiner Nachbarschaft. Die Lymphdrüsen sind nicht geschwollen. Man stellt die Diagnose auf ulceration gommeuse avec necrose du maxillaire inférieur, jedoch mit der Einschränkung, dass es sich hier auch um eine tuberkulöse Affektion handeln könnte. Auf Behandlung mit l'iodure de potassium tritt keine Besserung ein. Der Patient entzieht sich dann nach einiger Zeit der weiteren Beobachtung. In diesem Falle ist ein Urteil sehr schwer zu fällen, wenn nicht überhaupt unmöglich. Die Anamnese ergibt nichts. Was meiner Ansicht nach gegen Lues spricht, sind die starken Schmerzen, die der Patient bei der Sondierung empfunden hat. Ferner lässt das Ausbleiben der Wirkung der Jodkalibehandlung darauf schliessen, dass es sich hier um eine nichtluetische Affektion

gehandelt hat. Dagegen ist der zweite Fall, den Chabaud veröffentlicht, mit Sicherheit als eine luetische Nekrose zu diagnostizieren. Dieser Patient hatte mit 17 Jahren Schanker. Dann Roseola und Alopexie. Er wurde deswegen ärztlich behandelt und wurde auch geheilt entlassen. Nach acht Jahren bekam er eine Schwellung des Zahnfleisches am linken Unterkiefer in der Gegend des Caninus und der beiden Prämolaren unter Begleitung von Fieber und gastrischen Störungen. Ein Arzt diagnostizierte une ostiopériostite alvéolo-dentaire. Er bekommt l'iodure de potassium und die Erscheinungen gehen prompt zurück. Da nun die drei betreffenden Zähne schon wackelig waren, so schloss der Arzt auf eine Nekrose der Alveolen und extrahierte sie, trotzdem sie völlig gesund waren. Bei der Reinigung der Wunde werden dann einige nekrotische Knochensplitter entfernt. Die Sonde kommt auf rauhen Knochen. Unter dem Einfluss der spezifischen Behandlung erfolgt schnelle Heilung.

Dies sind die Fälle, die ich in der Litteratur gefunden habe. Es würde sich ihre Zahl wohl noch etwas vermehren lassen, doch waren für mich die in Betracht kommenden Werke trotz lebhafter Bemühung nicht erhältlich.

Herr Professor Berten hatte Gelegenheit, sechs Fälle dieser Art zu beobachten und zwar zwei als Vorstand des zahnärztlichen Instituts zu Würzburg, die vier anderen als Leiter des zahnärztlichen Instituts zu München. Er hat in liebenswürdigster, dankenswertester Weise mir diese Fälle zur Veröffentlichung überlassen.

Der erste Fall stammt aus dem Würzburger zahnärztlichen Institut. Herr K. W., 45 Jahre alt, kommt wegen einer ausgedehnten Nekrose am Oberkiefer in Behandlung. Er gibt an, dass ihm im Laufe des letzten Jahres ohne besondere Beschwerden alle Zähne des Oberkiefers ausgefallen seien. An der Stelle der vier Frontzähne sei seit längerer

Zeit Eiter abgeflossen und der Kiefer entzündet und verdickt gewesen. Nachdem alle Zähne am Oberkiefer ausgefallen waren, haben sich die unteren Zähne in die Zahnfleischpartie am Oberkiefer eingebissen und das Zahnfleisch in eine äussere und innere Lippe gespalten. Bei der Untersuchung zeigt sich der Oberkiefer vollständig zahnlos und der Alveolarfortsatz stark geschwunden. In der Gegend der Frontzähne ist derselbe verdickt, das Zahnfleisch durchtrennt und mit gelben speckigen Rändern versehen. Der nekrotische Knochen liegt an dieser Stelle frei zutage. Das Zahnfleisch lässt sich abheben und der Alveolarfortsatz wird dann in einer Ausdehnung von 3—4 cm freigelegt. Patient gibt an, dass dies durch den Aufbiss der Gegenzähne verursacht sei. Die Anamnese ergab, dass W. während seiner Militärzeit sich eine luetische Infektion zugezogen habe; er sei damals behandelt worden, habe aber seitdem nichts gespürt, nur leide er seit längerer Zeit an einen chronischen Rachenkatarrh. Die Annahme, dass es sich um eine luetische Nekrose des Alveolarfortsatzes handle, wurde dadurch bestätigt, dass nach Anwendung von Jodkali und nach Einsetzen eines oberen Ersatzstückes ohne Frontzähne, so dass diese Partie des Kiefers weder von den Gegenzähnen getroffen noch von dem Ersatzstücke selbst berührt wurde, die Entzündung schwand und die nekrotische Partie des Alveolarfortsatzes nach kurzer Zeit leicht entfernt werden konnte. Auch die Halsbeschwerden wurden günstig beeinflusst.

Der zweite Fall betraf die 45jährige Patientin Maria F., Ökonomensgattin aus G. Die Patientin gibt an, seit einigen Monaten Eiterung in der Gegend des hinteren Teiles des linken oberen Alveolarfortsatzes zu bemerken. Wann die Zähne an dieser Stelle ausgezogen wurden, weiss sich die Patientin nicht mehr zu entsinnen. Die jetzige Eiterung erfolgt nicht mehr aus dem Kiefer, sondern aus der Nase.

Vor zwei Jahren bestand angeblich auf der anderen Seite an der gleichen Stelle dieselbe Erkrankung, die aber durch Operation geheilt wurde. Bei der äusserlichen Untersuchung bemerkt man leichte Schwellung der Weichteile über dem Jochfortsatz. Die Nasenfalte ist gegenüber der rechtsseitigen etwas verstrichen. Beim Öffnen des Mundes bemerkt man eine ca. $2^1/_2$ cm lange und 1 cm breite, scharf demarkierte Stelle, an der vom Zahnfleisch entblösster Knochen sichtbar wird. Ringsum den Defekt zeigen sich leicht entzündete Granulationen, die namentlich an der Wangenschleimhaut sehr ausgeprägt sind. Der Knochen selbst ist rauh und sieht zerklüftet aus. An der entsprechenden Stelle der anderen Seite sieht man eine tiefe Spalte, herrührend von einer stattgehabten Operation. Vor zwei Jahren wurde angeblich hier die Highmorshöhle eröffnet.

26. XI. Operation unter Chloroformnarkose: Die Weichteile des Alveolarfortsatzes wurden bis zur Mittellinie nach vorne gespalten und mittels Raspatorium stumpf von dem nekrotischen Knochen abgetrennt. Durch hebelnde Bewegung wurde der von der Nekrose befallene Alveolarfortsatz fast in toto aus seinem Zusammenhang mit dem Oberkiefer gelöst. Die scharfen Knochenränder wurden mit der Luer'schen Knochenzange abgezwickt und die Blutung durch Tamponade gestillt. Hierbei zeigte es sich, dass nach vorn nach der labialen Seite hin bereits Knochenneubildung stattgefunden hatte. Sodann wurde die Wunde mit zwei Katgutnähten geschlossen, nach hinten bleibt die Höhle für Tamponade offen. Von hier aus kann auch die Highmorshöhle sichtbar gemacht werden. Dauer der Operation 15 Minuten. Diese Patientin war vor zwei Jahren von anderer Seite operiert worden wegen „Empyem der Highmorshöhle". Es wurde im zahnärztlichen Institut, obgleich man anamnestisch keine Anhaltspunkte hatte, die Diagnose dennoch auf Lues gestellt,

sowohl wegen der Grösse des Defektes, als auch wegen des charakteristischen Aussehens der Geschwürsfläche. Diese Affektion konnte wegen der grossen Ausdehnung der von Nekrose befallenen Knochenpartie nur durch Operation geheilt werden. Die Patientin bekam dann Jodkali, worauf die Heilung verhältnismässig schnell erfolgte. Dann wurde der Patientin ein künstlicher Kieferersatz angefertigt.

Im dritten Falle war die Patientin die 39jährige Maria W. aus München. Sie wurde aus der medizinischen Klinik ins zahnärztliche Institut geschickt. Dort stand sie wegen Tabes dorsalis schon längere Zeit in Behandlung. Die Kieferaffektion hatte den Verdacht auf Lues erweckt und deshalb sollte die Patientin im zahnärztlichen Institut hierauf untersucht werden. Die Anamnese ergibt folgendes: Die Patientin gibt an, dass ihr die Zähne des rechten Oberkiefers schon lange fehlen, bis auf P^2 und M^2. Vor acht Tagen hatte sie ein geschwollenes Gesicht. Sie hatte jedoch niemals Schmerzen. Die Zähne des linken Oberkiefers wurden allmählich locker. Vor zehn Jahren bestand schon einmal an der gleichen Stelle eine Anschwellung. Die Patientin gibt fernerhin an, vor vier Jahren mit grauer Salbe eingerieben zu sein und zwar habe sie drei je achttägige Kuren gebraucht. Die Patientin hatte niemals einen Abortus, einmal musste eine künstliche Frühgeburt eingeleitet werden wegen hyperemeris gravidarum. Sie ist seit zwölf Jahren verheiratet und hat ein gesundes Mädchen. Bei der Untersuchung zeigt der obere Alveolarfortsatz im Bereich des rechten Schneidezahns bis zum zweiten Prämolaren eine beträchtliche Auftreibung. Die ganze verhärtete Partie ist von einem entzündlichen Hof umgeben. Die Ränder des Alveolarfortsatzes zeigen grosse geschwürige Substanzverluste mit zackigen scharfen Rändern der Gingiva. Darunter wird grün-gelblich verfärbter Knochen sichtbar, der fortwährend übelriechenden Eiter secerniert. Beim Abtasten

mit der Sonde lässt sich nachweisen, dass die Nekrose nicht nur den Alveolarfortsatz betrifft, sondern sich weiter erstreckt beinahe bis zur Mittellinie des harten Gaumens. Die Sondenuntersuchung ist durchaus schmerzlos. Es wurde auch bei uns die Diagnose auf Lues gestellt. Die Patientin sollte ein Ersatzstück bekommen, wie Herr K. W. in dem zuerst angeführten Fall. Ferner sollte sie mit Jodkali behandelt werden. Die Patientin erschien aber nicht wieder und entzog sich so der Beobachtung.

Im vierten Fall handelt es sich um den Architekten Martin B. aus M. Der Patient ist 40 Jahre alt. Er gibt an, dass sich vor zwei Jahren die unteren Schneidezähne lockerten und nur bei starkem Druck, z. B. bei Aufbiss, schmerzhaft waren. Ohne jegliche Therapie ging dieser Zustand von selbst in Heilung über. Vor ungefähr drei Wochen empfand Patient von neuem Schmerzen an den unteren linken Schneidezähnen und bemerkte zugleich, dass sich diese Zähne lockerten. Seit 14 Tagen besteht Eiterausfluss aus einer Fistelöffnung zwischen $_2$I und C. Die Frage auf Fall oder Stoss gegen den Unterkiefer wird verneint. Auch soll in der Familie des Patienten nie ein Fall von Tuberkulose vorgekommen sein. Dagegen gibt Patient an, sich vor zwölf Jahren eine Blutvergiftung zugezogen zu haben, herrührend von Grünspan (er war während seiner Militärzeit Trompeter). Ausserdem wird luetische Infektion vor elf Jahren zugestanden. Eine Schmierkur wurde gleich damals gemacht, jedoch seitdem nicht wiederholt. Stomatitis mercurialis sei damals nicht aufgetreten, jedoch hätten sich in der Zwischenzeit seit der Infektion öfters Papeln an Lippe und Zahnfleisch gezeigt. Auch sollen am Zahnfleisch öfter kleinere Abszesse aufgetreten sein. Seine Frau hatte einen Abortus.

Status praesens: Beim äusseren Anblick bemerkt man eine Schwellung der linken Wangengegend, namentlich

im Kieferwinkel nach unten und vorne zu; ausserdem besteht starke Schwellung auf der linken Seite in der Gegend des Foramen mentale. Beim Abziehen der Unterlippe gewahrt man livide Verfärbung des Zahnfleisches und eine allgemeine Schwellung desselben. Zwischen $_2$I und C befindet sich eine Fistelöffnung, aus der auf leichten Fingerdruck gelblichgrüner Eiter herausfliesst. Die Furche zwischen Zahnfleisch und Lippe ist durch die Schwellung im Bereich der Vorderzähne gänzlich verstrichen. Der durch Eiter unterminierte Teil reicht vom Caninus der einen bis zum Caninus der anderen Seite; der leichteste Druck auf diese Gegend bewirkt massenhaften Ausfluss von Eiter. Die beiden linken unteren Schneidezähne und der rechte mittlere sind zusammen auf Druck von innen beweglich, ein Zeichen dafür, dass im Bereich dieser drei Zähne der Alveolarfortsatz in toto vom Unterkiefer getrennt ist. Bei Sondierung stösst man überall an den Wänden des sehr ausgebreiteten Defektes auf rauhen Knochen. Nach links zu stösst man mit der Sonde successive um die Wurzeln der Schneidezähne, des Caninus und der beiden Prämolaren bis zur Wurzel des $_1$M. Hier wurde die Sondierung, die bisher völlig schmerzlos war, etwas schmerzhaft. Die Sondierung nach rechts ergibt denselben Befund. Die Vorderflächen der Zähne sind ohne Schmerzhaftigkeit mit der Sonde bis zum M_2 abzutasten. Der Alveolarfortsatz ist in diesem Bereich wie auch links zum grössten Teil eitrig eingeschmolzen, jedoch existiert der Kieferkörper als solcher noch.

Diagnose: Nekrose des Alveolarfortsatzes des Unterkiefers auf luetischer Basis.

Therapie: Der Patient bekommt vorläufig Jodkali.

17. X. Ausspülung mit 2‰ Sublimatlösung.

18. X. Ebenso.

19. X. Ebenso.

20. X. Die Eiterung scheint weniger profus zu sein. Dagegen hat sich an der linken Seite in der Gegend des $_2$P bis zum $_2$M eine abgesackte Eitertasche gebildet, die ziemlich prall gefüllt ist. Sie zeigt deutliche Fluktuation. Ausspülung mit Sublimat 2‰.

21. X. Die Schwellung von gestern links im Bereich der beiden Molaren ist bedeutend zurückgegangen, etwas derber geworden, Fluktuation ist nicht mehr vorhanden. Der Eiter ist durch die bestehende Fistel abgestossen.

22. X. Ausspülung mit Sublimat 2‰.

23. X. Ebenso.

24. X. Starke Granulationen und teilweise Narbenbildung im Bereich der beiden Schneidezähne und des Caninus rechts. Dort bemerkt man auch eine lineare Einziehung, herrührend von Narbenkontraktion. Die Eiterung ist sehr gering. Die Fistelöffnung hat sich so verkleinert, dass man kaum mehr mit der spitzen Kanüle hindurchkommt. Man stösst jedoch noch auf rauhen Knochen. Patient gibt an, dass er seit einigen Tagen, wenn er den Eiter durch Fingerdruck entleere, leichtes Knirschen vernehme, was früher nicht der Fall gewesen sei. Es wird eine Röntgenaufnahme gemacht. Verordnet wird Decoctum Zittmannii mitius.

26. X. Bei Sondierung in der Tiefe ergeben sich sowohl rechts wie links bedeutende Verengerungen, herrührend von üppig wuchernden Granulationen. Seit heute besteht zwischen $_2$I und C eine neue Fistelöffnung, aus der sich nur wenig Eiter entleert.

30. X. Die Fluktuation im Bereich des $_2$P und $_1$M ist völlig verschwunden und an ihre Stelle eine derbe, etwas geschwellte, auf Druck nicht empfindliche Narbe getreten, herrührend von Granulationen. In der Tiefe bemerkt man eine vom $_3$M bis C_1 sich der Zahnreihe entlang hinziehende, ungefähr 3—4 cm lange Einkerbung, ähnlich einem Schnitt,

die jedenfalls durch Retraktion der früher durch den Eiterungsprozess sehr ausgedehnten Schleimhaut entstanden ist.

6. XI. Links unten in der Gegend des $_1$M findet sich eine weiche teigige Anschwellung, die sich leicht eindrücken lässt und beinahe elastisch wieder zurückgeht. Auf Incision an dieser Stelle entleert sich eine mässige Menge dünnflüssigen Eiters.

9. XI. Patient gibt an, dass seit heute aus der vorderen Fistelöffnung weniger Eiter gekommen sei als sonst. Aus der Incisionswunde von gestern entleert sich auf Druck kein Eiter.

10. XI. Die Spritze lässt sich durch die vor einigen Tagen gemachte Öffnung in der Gegend des $_1$M sehr tief in die Tasche nach vorwärts führen. Bei Injektion von Sublimatlösung in die Incisionsöffnung dringen aus der vorderen Fistelöffnung geringe Mengen stark mit Fibrin gemischten Eiters heraus; es besteht also zwischen beiden Öffnungen ein einziger Hohlraum.

15. XI. Die drei Schneidezähne haben sich sehr befestigt und sind kanm mehr beweglich. Die beiden Canini und I_2 stehen vollkommen fest.

5. XII. An der Papille des rechtsseitigen Ausführungsgangs der Parotis findet sich Rötung, Schwellung und oberflächliche Ulceration von Stecknadelkopf- bis Hanfkorngrösse. Die Geschwüre haben gelblichen, speckigen Grund, sie sind verursacht durch scharfe Zahnränder, an denen sich die Wangenschleimhaut reibt.

28. XII. Zwischen den beiden rechten unteren Schneidezähnen leichte Fluktuation. Nach Incision entleert sich wenig Eiter und kleine nekrotischen Knochenpartikelchen. Gegen Ende Januar ist der Befund im wesentlichen derselbe, nur hat sich die Knochenneubildung bedeutend verstärkt und

die weitere Befestigung der Schneide- und Eckzähne auf beiden Seiten gute Fortschritte gemacht.

13. II. Seit acht Tagen sistiert angeblich jede Eiterung. Bei Sondierung der rechtsseitigen Fistelöffnung stosst man noch auf rauhen Knochen.

Dieser Fall ist in mancher Hinsicht interessant. Die Diagnose auf luetische Nekrose ist ohne Zweifel richtig, wie aus der Anamnese und dem ganzen Befund und dem Erfolg der Jodkalibehandlung hervorgeht. Trotzdem wir es hier mit einer sehr ausgedehnten Affektion zu tun hatten, wurde doch eine völlige Heilung erzielt, ohne dass auch nur ein einziger Zahn extrahiert wurde. Ich werde auf diesen Punkt noch weiter unten zurückkommen.

In den nächsten beiden Fällen handelt es sich nicht um erworbene Lues, sondern um hereditäre. Der erste betrifft das 17jährige Fräulein N. N., die in das zahnärztliche Institut kommt behufs Anfertigung eines Obturators. Die Patientin, die sehr zart gebaut ist, gibt an, als Kind viel krank gewesen zu sein und erst spät laufen gelernt zu haben. Ihre Mutter sei früh an Tuberkulose gestorben, ihr Vater lebe und sei gesund. In ihrem zwölften Jahre habe sie eine Entzündung am linken Oberarm bekommen. Der Arm sei geschwollen gewesen, dann hätte sich später Eiter entleert und mehrere Knochensplitter abgestossen. Vor ungefähr einem Jahre habe sie plötzlich eine Schwellung am Oberkiefer bekommen und es seien Fisteln am Zahnfleisch aufgetreten; mehrere Zähne seien locker geworden und hätten entfernt werden müssen, wobei zugleich kleinere und grössere rauhe Knochensplitter mit entfernt worden seien. Kurz darauf habe sich auch ein Geschwür am harten Gaumen gezeigt, welches sich schnell vergrössert habe und in die Nase durchgebrochen sei. Nach einigen Gläsern Arznei sei dann das Geschwür geheilt. Bei der Untersuchung des Mundes zeigt

der Oberkiefer sich ohne Frontzähne bis zum P_2 jederseits. Der Alveolarfortsatz fehlt im Bereich der Frontzähne vollständig. Die zweiten Prämolaren sind erkrankt, jedoch noch fest. Die Molaren sind tief zerstört und zum Teil gelockert. In der Mitte des harten Gaumens befindet sich ein im Durchmesser 2 cm grosses Loch, welches mit der Nase in Verbindung steht. Nach der Mitteilung des Arztes sowohl, welcher den Prozess durch Jodkali zum Stillstand gebracht hatte, als auch durch die Art des Auftretens am Gaumen und am Alveolarfortsatze, ferner die Art der Narbe am linken Oberarm liessen keinen Zweifel an der Diagnose „Lues hereditaria tarda". Früher und unabhängig von der Erkrankung am harten Gaumen war die Affektion am Alveolarfortsatz aufgetreten. Bei der Entfernung der lockeren Wurzeln der Mahlzähne wurden einige nekrotische Stücke der Alveolen mitentfernt, welche durch ihre eigentümliche Zerstörung keinen Zweifel an der Diagnose liessen. Nachdem die Wunde vollständig geheilt war, wurde der Patientin ein Obturator angefertigt.

Im letzten Fall handelt es sich um einen $7^1/_2$jährigen Knaben Andreas A . . . aus München. Eine im September 1905 begonnene Lymphdrüseneiterung am rechten Unterkiefer hat den Patienten veranlasst, sich in ärztliche Behandlung zu begeben. Im November kam die Eiterung nach aussen zum Durchbruch. Schmerzen bestanden dabei nicht. Der Vorschlag des behandelnden Arztes, auf operativem Wege eine Heilung herbeizuführen, veranlasste den Vater des Patienten, die Behandlung in die Hände eines Naturheilkundigen zu legen, der den Patienten dann in die Poliklinik verwies, nachdem er auch eine Nasenerkrankung diagnostiziert hatte. I^2 wurde vor einigen Tagen wegen Lockerung extrahiert. I^1 ist seit längerer Zeit wackelig. Im Juli 1906 wurde der Patient von der laryngologischen Abteilung der Poliklinik an

das zahnärztliche Institut verwiesen zwecks Erhaltung des I^1. Die Eltern des Patienten sind am Leben, ebenso noch zwei jüngere Geschwister. Über eine luetische Infektion der Eltern ist nichts zu eruieren. Die Mutter hatte angeblich auch nie einen Abortus.

Status praesens: Schwächlicher, mittelmässig ernährter Knabe. Keine Hypoplasien. In der Submaxillargegend sieht man frisch verheilte Narben. Die Zähne der linken Seite des Oberkiefers stehen fest. I^1 dagegen, der eine etwas nach mesial schiefe Stellung einnimmt, ist bedeutend gelockert. Auf der rechten Seite stehen noch M^1 und M^2. Druck auf den Zahn ist nicht schmerzhaft. Eine Nachfrage bei der laryngologischen Abteilung der Poliklinik ergibt, dass nach Ausschluss der Tuberkulose eine Jodkalibehandlung eingeleitet wurde. Schon nach der dritten Flasche sei Besserung eingetreten.

Diagnose: Partielle luetische Nekrose des Alveolarfortsatzes des Oberkiefers.

Therapie. 5. VIII. 06. Es wird versucht, I^1 zu erhalten durch Ausspritzen mit Sublimatlösung 1 : 1000,0, nachdem der Zahn und seine Umgebung gründlich gesäubert wurde. Jodkali wird vom Patienten weitergenommen, die Ausspritzungen täglich wiederholt.

16. VIII. Es tritt keine Besserung ein. Es hat sich nach der Röntgenphotographie eine Demarkationslinie gebildet, die sich von der Mittellinie des M^1 nach oben zu bis zur Krone des im Kiefer angelegten Caninus erstreckt. I^1 wird extrahiert. Die Alveole ist unempfindlich und hat das Aussehen eines nekrotischen Knochens. Die nekrotische Partie wird unter Einspritzung von $^3/_4$ ccm Novocain unter Zusatz von Suprarenin entfernt.

17. VIII. Am nächsten Tag zeigt die ganze Umgebung frische Granulationen. In der Tiefe, ungefähr in der Pro-

jektion des Nasenseptums, sieht man eine zirka erbsengrosse weisse Stelle nekrotischen Knochens. Dieses Stück wird entfernt. Darauf lässt sich eine Kommunikation mit der Nasenhöhle feststellen. Der Patient wird zur weiteren Behandlung nach der laryngologischen Abteilung zurückgeschickt, aus der er nach ungefähr zwei Wochen als geheilt entlassen wird. Er hat im ganzen elf Flaschen Jodkali genommen. An Stelle des I^1 sieht man eine trichterförmige Einziehung.

Diese luetischen Nekrosen bilden in noch höherem Grade für den Patienten genau alle die Gefahren, die jeder eitrige Prozess dem menschlichen Organismus bietet. Ist auch bei diesen Fällen der letale Ausgang selten — in der Litteratur finden sich einige Angaben über derartige Komplikationen, Koch z. B. berichtet über einen solchen Fall aus der Greifswalder chirurgischen Klinik —, so können doch sehr unangenehme Nebenerscheinungen auftreten. Durch die Eiterung kann es zur allgemeinen septischen Infektion kommen. Namentlich wird diese Gefahr am Oberkiefer bestehen wegen der Nähe des Gehirns, da die Infektion sich durch die Orbita und durch die Nase, vielleicht auch durch die Fossa sphenopalatina fortpflanzen kann ins Schädelinnere und zur Meningitis führt. Die meisten Fälle verlaufen indessen verhältnismässig gutartig und der Patient leidet nur unter den Nachteilen der schlechten Ernährung wegen der mangelhaften Verdauung, die durch die nur schlecht zerkleinerten Speisen hervorgerufen wird. Die Patienten kommen zum Teil in einen sehr herabgekommenen Ernährungszustand in Behandlung, und es ist dann die Sache des behandelnden Arztes, den Kräfteverfall durch eine geeignete Ernährung hintanzuhalten.

Hinsichtlich der Therapie haben wir natürlich, sobald die Diagnose auf luetische Nekrose gestellt ist, eine spezifische Behandlung einzuleiten. Hier haben wir die ver-

schiedensten Mittel. Helferich und andere bevorzugen die Schmierkur mit grauer Salbe, andere verwenden Jodkali. Auf Anraten des Dr. Jesionek ist in den letzten schweren Fällen von Herrn Professor Dr. Berten das Decoctum Zittmanni abwechselnd mit Jodkali mit gutem Erfolg angewandt worden. Hand in Hand mit dieser Allgemeinbehandlung geht dann die Lokalbehandlung der erkrankten Partien. Die wackelnden Zähne werden vom Zahnstein gründlich gereinigt und die tiefen Zahnfleischtaschen mit einer 1‰ Sublimatlösung täglich ausgespritzt. Bei Fistelöffnungen ebenso. Als Desodorans benützt man mit vorzüglichem Erfolg Wasserstoffsuperoxyd entweder in Form eines Sprais, wenn es sich um grössere Geschwürsflächen handelt, oder, wenn nur Fisteln bestehen, in Form der Ausspritzung mit 3% Lösung. Die sofortige chirurgische Entfernung des nekrotischen Knochens ist nach der übereinstimmenden Ansicht aller Autoren nicht angängig bezw. nicht ratsam. Man kann die Grenze der abgestorbenen Teile vom gesunden nicht so genau bestimmen und eben darauf beruht die Gefahr, entweder zu wenig wegzunehmen, und dann hat die Operation ihren Zweck verfehlt, oder aber zu viel zu entfernen, und dann hat der Patient ein Stück des gesunden Kiefers, das doch für ihn sehr wertvoll ist, verloren. Man wartet daher ab, bis entweder der Sequester von selber abgestossen wird oder bis sich eine Demarkationslinie gebildet hat, die man auf der Röntgenphotographie leicht feststellen kann. Dann kann man den Heilungsprozess durch Entfernung des toten Knochens z. T. ganz erheblich abkürzen. Eine besondere Aufmerksamkeit muss man natürlich den Zähnen zuwenden. In fast allen aus der Litteratur vorher angeführten Fällen wurden die wackelnden Zähne rücksichtslos entfernt. Chabaud z. B. schreibt zu jeder Krankengeschichte mit einer gewissen Resignation: „Als man die extrahierten Zähne be-

trachtete, zeigte es sich, dass sie vollkommen gesund waren.“ An eine Erhaltung der Zähne scheint man zu jener Zeit noch nicht gedacht zu haben. Es erübrigt sich wohl, über den Wert eines guten natürlichen Gebisses zu reden. Es sprechen da nicht nur kosmetische Gründe mit, sondern hauptsächlich handelt es sich darum, die Störungen, die der Patient durch Verlust der eigenen Zähne im Kauen und in der Verdauung und damit auch in der allgemeinen Ernährung erleidet, durch Konservierung der Zähne zu vermeiden. Diesem Gedanken haben in neuerer Zeit mehrere Autoren Rechnung getragen. König gibt an, die Zähne nach dem Vorbilde von Rose durch subperiostale Resektion des Knochens zu erhalten. Er schreibt allerdings, der Erfolg sei nicht von langer Dauer, da die Zähne bald wieder locker würden. Eine sehr spezialisierte Angabe, wann man bei Kiefernekrosen die Zähne entfernen müsste, gibt Parreidt in der Monatsschrift für Zahnheilkunde 1890. Er schreibt: „Ich habe mir zur Regel gemacht, nachdem ich, wie ich später einsah, unnötigerweise extrahiert hatte, die Entfernung eines äusserlich gesunden Zahnes vorzuschlagen: 1. wenn derselbe sich zugleich mit einem Sequester bewegen lässt, oder 2. wenn der Zahn so weit von seiner Umgebung abgelöst ist, dass man wenigstens die Hälfte der Wurzel unter dem locker anliegenden Zahnfleisch mit einer geeigneten Sonde (zarten Excavator) abtasten kann, und zugleich bei Druck auf den Zahn oder an die geschwollene Alveole desselben Eiter herausgetrieben wird. Gewöhnlich befinden sich bei diesem Zustand der Kiefernekrose auch einige Fisteln in der Nähe des betreffenden Zahnes. Es ist nicht darauf zu rechnen, dass unter solchen Umständen der Zahn erhalten werden könnte. Wenn an der Wurzelspitze wirklich noch ein Teil der Wurzelhaut mit dem umgebenden Gewebe zusammenhängt, so wird auch dieser Rest noch vereitern, so dass zuletzt der Zahn

mit den Fingern herausgehoben werden kann. Durch zeitige Entfernung des Zahnes aber wird ein Entzündungsreiz (der durch Vereiterung eines grösseren Teiles seiner Wurzelhaut ausser Ernährung gesetzte Zahn wirkt als Fremdkörper und septischer Stoff reizend) beseitigt und dem Eiter ein bequemer Abzugskanal eröffnet. Die Folge dieser Massnahme ist daher schnellere Heilung. Daher ist die Entfernung eines Zahnes, dessen Verbindung mit dem Knochen durch anhaltende Eiterung zerstört zu werden droht, zu empfehlen, sobald dieser Ausgang vorausgesehen werden kann. Ich weiss dafür kein anderes Merkmal anzugeben als die Erscheinung, dass auf Druck neben dem Zahn Eiter hervorquillt und der Zahn sich nicht nur seitlich bewegen lässt, sondern bisweilen auch senkrecht in den Knochen hineingedrückt werden kann. Zeigt sich letztere Erscheinung, so ist sicher auf die Erhaltung des Zahnes nicht mehr zu rechnen, während bloss seitliche Beweglichkeit des Zahnes und Eiterausfluss neben diesem noch eine gewisse Zeit zur Hoffnung auf Besserung berechtigt, ohne dass eine Extraktion des Zahnes ausgeführt wird. Tritt jedoch während der Beobachtung von 1—2 Wochen keine Besserung ein, so würde ich den betreffenden Zahn immerhin ausziehen.“

Diese Ausführungen Parreidts scheinen sich weniger auf Nekrosen als vielmehr auf die Behandlung der Alveolarpyorrhoe zu beziehen. Auch in Bezug auf diese Erkrankung sind die Grenzen, unter welchen Bedingungen er einen Zahn erhalten will, viel zu eng gezogen. Sie haben sich mit der weiteren Ausbildung der Therapie allmählich sehr zu Gunsten der Erhaltung der Zähne verschoben. Auch auf die luetischen Nekrosen bezogen, dürfte seine Ansicht keinesfalls in allen Punkten richtig sein. In dem veröffentlichten Fall des Architekten B. waren alle Bedingungen erfüllt, die zur Extraktion der Zähne zwingen sollten. Die Incisivi wackelten alle zu-

sammen, wenn man nur einen berührte und waren daher „zugleich mit ihrem Sequester zu bewegen“. Ferner konnte man um fast alle Zähne mit der Sonde herumfahren, man konnte überall „mehr als die Hälfte der Wurzel unter dem locker anliegenden Zahnfleisch mit der Sonde abtasten“ und es entleerten sich auf Druck ganz erkleckliche Mengen Eiter. Trotzdem aber wurden die Zähne nicht gezogen, sie wurden vielmehr unter der Behandlung durch Ausspritzen mit Sublimatlösung u. s. w. wieder fest. Die Behandlung war zwar eine sehr umständliche und langwierige, aber dem Patienten wurden seine Zähne erhalten und er kaut heute noch mit seinem eigenen natürlichen Gebiss. Dies ist ein Erfolg, dem gegenüber man die lange Dauer und die Umständlichkeit der Behandlung gerne in den Kauf nehmen wird. Man wird also auch in derartigen, ich möchte fast sagen verzweifelt aussehenden Fällen versuchen, dem Patienten die Zähne zu erhalten. Wenn dies allerdings nicht angeht, wie in dem Fall des Knaben Andreas A., wo der Incisivus gezogen werden musste, weil die Demarkationslinie unterhalb seiner Wurzel verlief und der Zahn mit dem nekrotischen Knochen abgestossen worden wäre, so muss man den Zahn entfernen. Der Patient bekommt dann einen künstlichen Zahn- bezw. Kieferersatz.

Charakteristisch für alle diese Fälle der Kiefernekrose auf luetischer Grundlage ist der eigentümlich geringe Schmerz. Trotz der doch manchmal sehr bedeutenden Ausdehnung der Affektion ist die Empfindlichkeit meistens nur unbedeutend. Diese Konstatierung finden wir bei fast allen obenerwähnten Fällen aus der Litteratur. „Dabei waren die Schmerzen äusserst gering“ schreibt Hube. De Sarran betont extra «Le malade ne souffre pas». Auch in unseren Fällen konnte man diese Beobachtung bestätigen. Im Falle des Architekten B. konnte man, ohne dem Patienten nennenswerte Schmerzen zu

machen, mit der Sonde von I bis zum M_2 kommen. Ebenso der Bauersfrau Fr. bis in den Gaumenfortsatz. „Die Sondierung macht keine Schmerzen“ ist hier besonders hervorgehoben. Die Patienten geben die Schmerzen, namentlich zu Beginn der Erkrankung, an als dumpf, als drückend. Es scheint die Lues am Kiefer keine Ausnahme in dieser Erscheinung zu machen von den dumpfen, drückenden Kopfschmerzen, wie wir sie bei der luetischen Erkrankung des Schläfenbeins u. s. w. haben. Zur Sicherung der Diagnose verwerten wir ferner natürlich die Anamnese und die Angaben auf hereditäre Belastung — soweit man dem Patienten in diesem Punkte trauen kann. Bekanntlich erinnert sich kein Patient gerne an derartige Sachen.

Differentialdiagnostisch käme für uns dann noch die Tuberkulose in Betracht, die ziemlich selten am Kiefer Nekrose hervorruft. Doch wird in dem Fall der bakteriologische Nachweis den Ausschlag geben, eventuell wäre eine hereditäre Belastung in Betracht zu ziehen. Sehr leicht mit der luetischen Affektion ist namentlich im Anfangsstadium die Aktinomycose zu verwechseln. Wir haben bei ihr denselben chronischen Verlauf. Der kranke Zahn, von dem der Prozess seinen Ausgang nimmt, kann schon vor Jahren entfernt sein. Ferner stimmt mit der Lues auch der fast völlig schmerzlose Verlauf überein, auch sind die Lymphdrüsen nicht geschwollen. Hier wird die Anamnese, die frühere Beschäftigung des Patienten, beachtet werden müssen. Den Ausschlag wird wieder die mikroskopische Untersuchung des dünnflüssigen Sekrets bilden. Die Phosphornekrose, die früher ziemlich häufig war, ist durch die schärferen Vorschriften der Gewerbehygiene allmählich weniger zahlreich aufgetreten. Auch hier ist die Beschäftigung des Patienten zu berücksichtigen. Eine andere der Lues eigentümliche Eigenschaft ist die Neigung zu Knochenneubildung an der Grenze der

nekrotischen Partien. In den meisten Fällen ist das Periost schwielig verdickt. Eine andere Angabe, die vielfach für die luetische Nekrose als diagnostisch wichtiges Zeichen angeführt wird, habe ich nicht bestätigt gefunden. Danach soll bei luetischer Nekrose die Eiterung geringer sein als bei anderen. Nach unseren Fällen dürfte dies nicht zutreffen. In dem Fall des Architekten B. war die Eiterung sehr bedeutend, in dem Fall des Knaben Andreas A. sehr gering. Die Ansicht, wann man eine Eiterung als bedeutend oder als gering bezeichnen soll, dürfte überhaupt wohl ziemlich subjektiv sein. In allen Zweifelsfällen wird man aber gut tun, eine Probebehandlung mit Jodkali einzuleiten. Reagiert darauf der Patient prompt, d. h. gehen die Krankheitserscheinungen in einem gewissen Zeitraum zurück, so wird man „Lues“ als sichere Diagnose stellen können.

In allen von uns beobachteten Fällen hat uns die Durchleuchtung mit Röntgenstrahlen ausgezeichnete Dienste erwiesen. Im Münchener zahnärztlichen Institut nimmt diese Art der Untersuchung schon seit geraumer Zeit den Platz ein, den sie eigentlich auch in der Zahnheilkunde verdient. Bei in den Kiefern retinierten Zähnen, bei Stellungsanomalien, bei Frakturen und Defekten der Kiefer und ihrer Fortsätze, überall wird zur Sicherung der Diagnose die Röntgenphotographie herangezogen. Hinsichtlich der Technik möchte ich folgendes bemerken: In den Fällen, in denen man nicht grössere Partien zu durchleuchten hat, in denen vielmehr nur eine kleine Stelle erkrankt ist, legt man den lichtempfindlichen Film in die Mundhöhle des Patienten und durchleuchtet von aussen. Die Films werden vorher mit lichtundurchlässigem Papier umhüllt und in ein Täschchen aus Cofferdam gesteckt, um sie gegen den Speichel zu schützen. Sie werden dann entweder durch einen in den Mund eingeführten Finger gegen den Kiefer gepresst oder durch einen

in jüngster Zeit von unserem Institutshausmeister Schmidt erfundenen Filmhalter. Man bekommt dann Bilder von der Art der hier abgebildeten. Sie sind schärfer und weniger verzerrt als die nach anderen Methoden angefertigten. Man war früher darauf angewiesen, sich bei der Untersuchung nekrotischer Knochenpartien auf die Sondenuntersuchung zu verlassen. Durch die Röntgenphotographie wird nun dem Patienten diese unangenehme Manipulation erspart und dem Arzte andererseits ein bedeutend klareres Bild über den Umfang der Erkrankung gegeben. Um den weiteren Verlauf zu kontrollieren, werden dann öfter Aufnahmen gemacht. Zeigt sich dann auf der Photographie die Demarkationslinie — diesen Zeitpunkt konnte man früher doch nur mutmasslich bestimmen —, so kann man durch eine Operation die Heilung beschleunigen. Fast noch wichtiger ist die Röntgenuntersuchung für die Bestimmung des Zeitpunktes, wann man den Patienten den künstlichen Zahn- bezw. Kieferersatz anlegen lassen soll. Über diesen Zeitpunkt herrschen unter den Autoren sich direkt widersprechende Anschauungen. Die einen, namentlich Partsch in Breslau, wollen bei Gaumendefekten dem Patienten möglichst frühzeitig die Prothese einsetzen, ob der erkrankte Knochen nun vollständig ausgeheilt ist oder nicht. Demgegenüber geht die Ansicht des Herrn Professor Berten dahin, man solle den Knochen erst ausheilen lassen und dann erst an die Anlegung eines Ersatzstückes gehen. Jedes Ersatzstück übt durch seinen Druck auf die unter ihm liegenden Teile einen Reiz aus, auch die bestgearbeitete Prothese macht sogar einem völlig gesunden Knochen in den ersten Tagen des Tragens Schmerzen. Wenn nun dieser konstante Reiz auf einen noch nicht völlig ausgeheilten, also immer noch kranken Knochen wirkt, so kann man sich doch ziemlich leicht vorstellen, dass dadurch der Heilungsprozess zum mindesten empfindlich gestört wird. Im

Münchener zahnärztlichen Institut wird in allen Fällen erst dann eine Prothese angelegt, wenn der Knochen völlig ausgeheilt ist. Dieser Zeitpunkt war nun früher sehr schwer zu bestimmen. Man gab ihn dann ziemlich allgemein „nach Wochen“ an. Dabei konnte man natürlich auf die Verschiedenheiten der einzelnen Erkrankungen, auf die Regenerationsfähigkeit der Knochen und so weiter auch nur mutmassliche Schlüsse ziehen, und man wird manchesmal dem Patienten den Zahnersatz zu lange vorenthalten haben und andererseits auch wohl in einzelnen Fällen, in denen der Knochen langsamer ausheilte, als man angenommen hatte, dem Patienten durch vorzeitige Anlage der Prothese unnötige Schmerzen und eventuell noch anderen Schaden zugefügt haben. Wenn man nun die erkrankten Partien öfter durchleuchtet, so wird man an der Hand der einzelnen Photographien den Heilungsprozess genau verfolgen können. Ist dann der Knochen vollkommen ausgeheilt, zeigt sich auf der Aufnahme überall gutes regeneriertes Knochengewebe, so kann man das Ersatzstück unbedenklich und ohne Gefahr für den Patienten anlegen. Die vorzüglichen Erfolge, die Herr Professor Berten durch Befolgung dieses Grundsatzes im Münchener zahnärztlichen Institut erzielt hat, beweisen klar die Richtigkeit dieser Ansicht.

Am Schlusse meiner Arbeit ist es mir eine angenehme Pflicht, Herrn Geheimrat Professor von Angerer für die Übernahme des Referats bestens zu danken. Ganz besonders danke ich meinem hochverehrten Lehrer, Herrn Professor Dr. Berten, für die Überlassung und die liebenswürdigste Durchsicht meiner Arbeit. Unser erster Assistent, Herr Zahnarzt Cieszynsky, war mir namentlich bei der Reproduktion der Röntgenbilder behilflich, wofür ich ihm auch an dieser Stelle meinen besten Dank sage.

Fall A.

Auf dem ersten Bild sieht man zwischen den beiden Incisivi eine hellere Partie, die ziemlich weit über die Wurzel des Incisivus I hinausreicht. Man sieht ferner deutlich die heller erscheinende Demarkationslinie, die sich von der Mittellinie bis zur mesialen Kante des Milchmolaren 1 nach oben zu bis zu dem im Kiefer angelegten Caninus erstreckt. Der Knochen zeigt zwischen I^1 und M^1 eine deutlichere Struktur gegenüber den anderen Knochenpartien, woraus man auf Nekrose schliessen kann.

Auf dem zweiten Bild ist der Incisivus gezogen worden und man sieht in der entstandenen Höhle ein ungefähr erbsengrosses nekrotisches Knochenstück mesial vom ^1I.

Das dritte Bild zeigt die Höhle nach Entfernung des eben erwähnten Sequesters. Durch die eingeführte Sonde ist die Höhe der Cavität festgestellt und zugleich auch die Kommunikation mit der Nasenhöhle nachgewiesen.

Die nächsten drei Bilder stammen von dem Fall des Architekten B.

Das mittlere Bild zeigt uns die nekrotischen Partien ausgezeichnet, bis tief unter die Wurzeln der Incisivi reichend. Die Knochenmaschen sind deutlich sichtbar. Eine deutliche Abgrenzung zwischen gesundem und krankem Gewebe ist nicht vorhanden.

Auf dem Bilde links sieht man die dunkleren nekrotischen Knochenpartien sich bis zu den ersten Molaren erstrecken und zwar ca. $^1/_2$ cm unterhalb der Wurzeln der Prämolaren. Der helle Streifen unter den Molaren und der untere helle Fleck zwischen den Prämolaren ist der Verlauf des Canalis mandibularis und das Foramen mentale.

Das rechte Bild zeigt die bis zum ersten Molaren rechts unten fortgeschrittene Nekrose.

Das vierte Bild ist zu einer späteren Zeit aufgenommen und lässt den fortschreitenden Heilungsprozess erkennen. Die gleichmässige Färbung lässt auf Knochenregeneration schliessen, dagegen der helle Spalt zwischen den Incisivi auf Knochenabstossung, so dass die Zahnhälse frei gelegt sind. Die Wurzeln dagegen stecken in regeneriertem Knochen.

Tafel 3 zeigt die Gipsabgüsse von den Fällen aus dem Würzburger Zahnärztlichen Institut. Die obere stammt von dem vorher erwähnten Fräulein N. N. Man sieht vorne den Alveolarfortsatz in seiner ganzen Ausdehnung zerstört. Es stehen links nur ein Molar und rechts ein Prämolar. Der ziemlich ausgedehnte Gaumendefekt entstand erst später vollkommen unabhängig von der ersten Erkrankung.

Der untere Abdruck stammt von dem Herrn R. W. Man sieht vorne die verdickte erkrankte Partie, die durch den Einbiss der unteren Frontzähne in zwei Teile gespalten ist. Man sieht ferner auch das Ersatzstück, das dies Einbeissen verhindert, ohne selbst die erkrankte Stelle zu berühren.

Tafel 4 zeigt eine Aufnahme der Ökonomensfrau M. Fr. aus G. Man sieht auch hier den stark verdickten Alveolarfortsatz und rechts und links die durch die luetische Nekrose hervorgerufenen Defekte.

Alle Aufnahmen sind nicht retouchiert.

Literatur.

Koenig, Lehrbuch der speziellen Chirurgie. I. Berlin 1898.

Stanley, Treatise on Diseases of the Bones. London 1849.

Heath, Injuries and diseases of the Jaws. London 1868.

Sentleben, Bemerkungen über Periostitis und Nekrose am Unterkiefer. Virchows Archiv XVIII.

Mikulicz und Kümmel, Krankheiten des Mundes.

Marshall, Chirurgische Krankheiten des Gesichtes, der Mundhöhle und der Kiefer. Berlin 1899.

Hube, Über einen eigentümlichen Fall von ausgedehnter luetischer Zerstörung des oberen Alveolarfortsatzes. Verhandlungen der deutschen odontologischen Gesellschaft. II. Berlin. 1891.

Heimann, Syphilitische Nekrose und Caries. Lostrennung des rechten Unterkiefers. Behrends Syphilidologie. V. Leipzig 1844.

Günther, Partielle Nekrose des linken Oberkiefers. Österreich. Zeitschrift für praktische Heilkunde. VI. Wien 1860.

Nessel, Zwei Fälle syphilitischer Erkrankung des Unterkiefers. Österreichisch-ungarische Vierteljahresschrift für Zahnheilkunde. VI. 1888.

Kuhn, Die Nekrosenbildung in den Kiefern. Inaug.-Dissert. Breslau 1897.

Treitel, Über syphilitische Nekrose des Oberkiefers. Archiv für Laryngologie. 33/1903. Bd. 14. 394—98.

Parreidt, Deutsche Monatsschrift für Zahnheilkunde. 1891.

Downes, Six cases of syph. necrosis. The Lancet. T. 1881. Vol. II. 870.

Kuhn, Die Nekrosenbildung in den Kiefern. Inaug.-Dissert. Berlin 1897.

Koch, Ein Beitrag zur Kenntnis der syphilitischen Erkrankung des Oberkiefers. Inaug.-Dissert. Greifswald 1896.

Chabaud, Contribution à l'étude de la syphilis du maxillaire inférieur. Thèse. Paris 1885.

Ritter, Zahnärztliche Rundschau. 1899.

Aguilhon de Sarran, France med. Paris 1880. XXVII. 763. Note sur deux cas de syphilis dentaire. Ann. de derm. et syph. T. II. p. 111.

Lebenslauf.
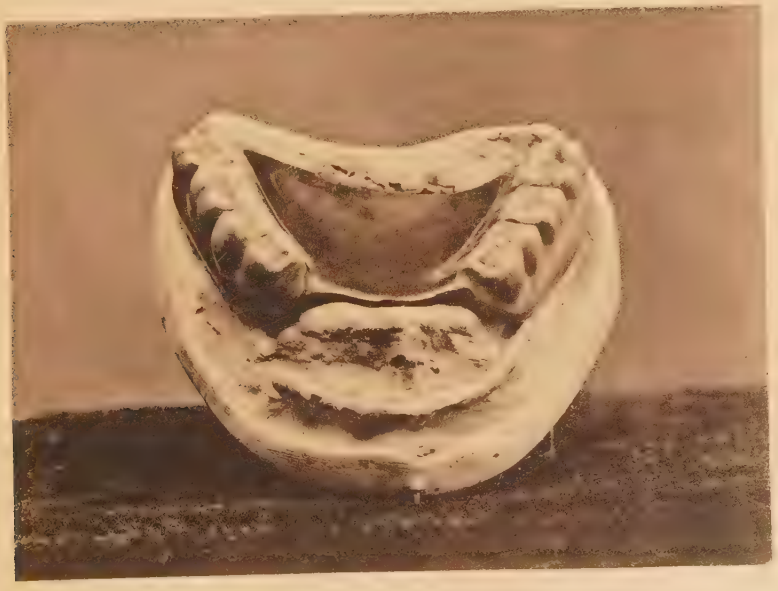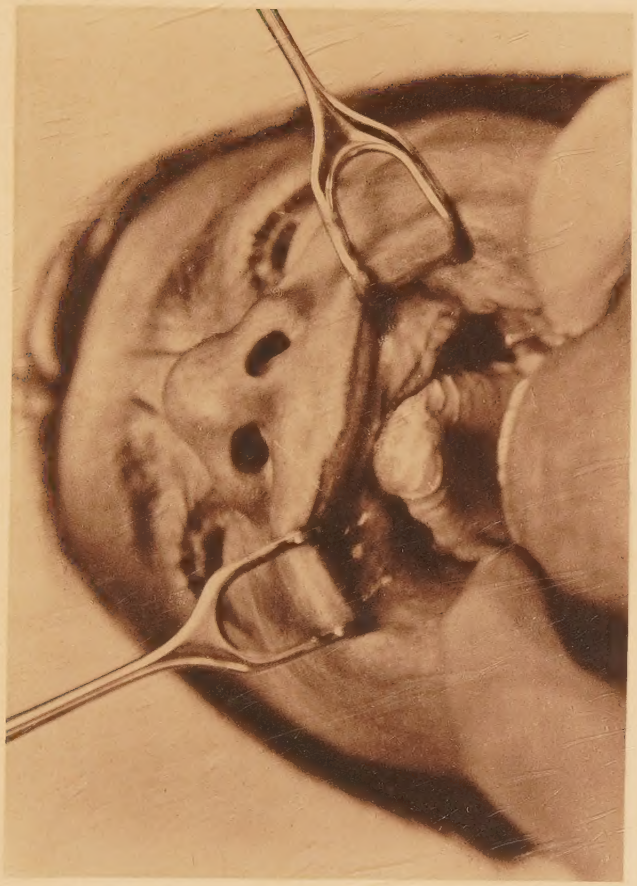
Ich, Hans Ahrens wurde am 26. März 1883 zu Schwerin in Mecklenburg geboren als der Sohn des Kaufmanns Johannes Ahrens zu Schwerin. Nach Absolvierung der Vorbereitungsschule besuchte ich das Gymnasium meiner Vaterstadt und verliess dasselbe mit dem Zeugnis der Reife Ostern 1901. Ich studierte dann Medizin zu Rostock, Kiel und Marburg und bestand im Mai 1903 das Physicum in Rostock. Dann studierte ich weitere sechs Semester Medizin in München und erhielt am 14. März 1906 dort auch meine Approbation als Arzt. Von der Ableistung des praktischen Jahres wurde ich dispensiert.